

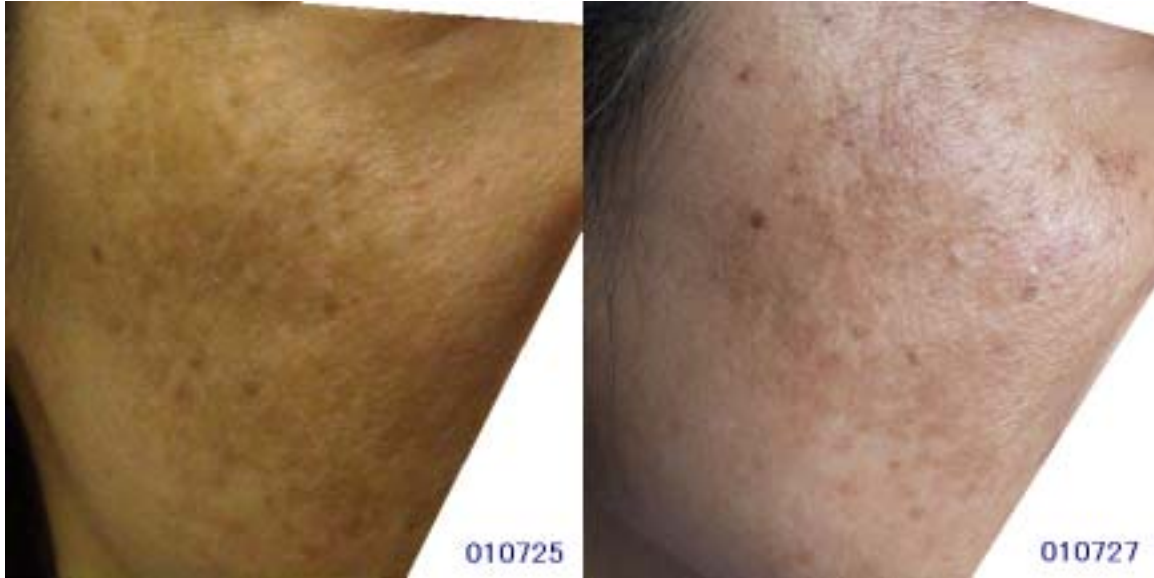## フォトリポンの色素沈着(シミ)に対する効果

### フォトフェイシャルとの比較：ダウンタイム(Downtime)について

例えばホクロの除去手術をしたとしますと1週間くらいは絆創膏を貼る必要があります。恥ずかしがり屋さんなら人前に出るのに抵抗があるでしょう。

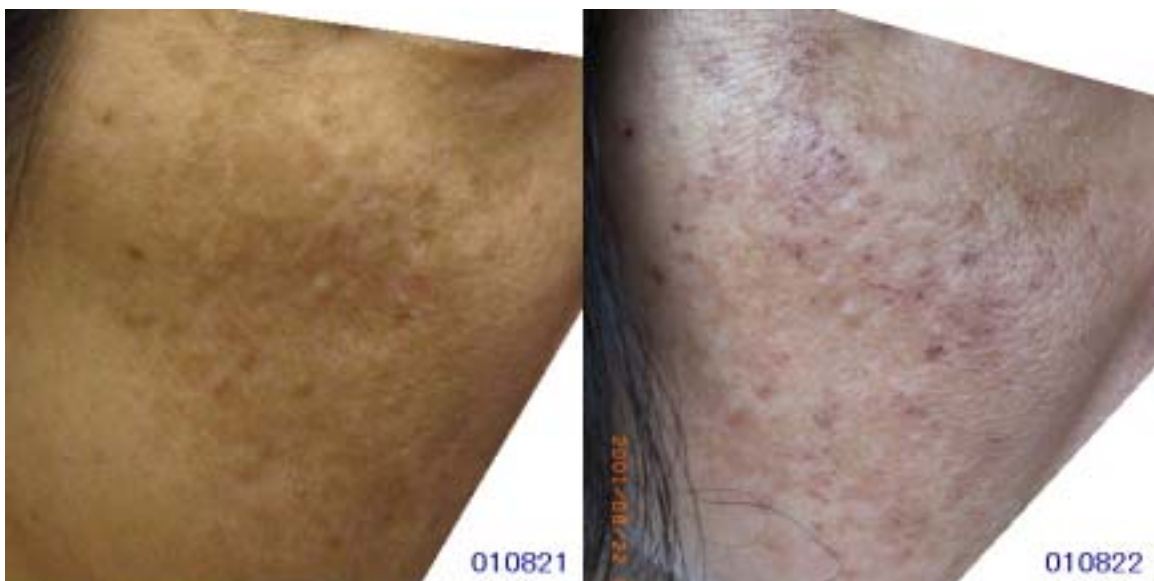
何かの治療を受けてから日常生活が普段通りに戻るまでの期間をダウンタイムといいます。[こちら](#)にあるように、フォトフェイシャルはそのダウンタイムがなく照射したその日から化粧ができるというのが特徴とされています。私(Dr.高橋)も導入当初はそうのように説明し施術していましたが、経験を積むうちにダウンタイムがゼロというわけではないということが分かってきました。

これから説明する例はフォトフェイシャルによく反応した例です。過剰に反応したといってもよいかもしれませんが。そして、このような反応は決して希ではないということです。フォトフェイシャルを受けようとする人はこのようなことが起こりうるということを承知のうえではじめるべきでしょう。



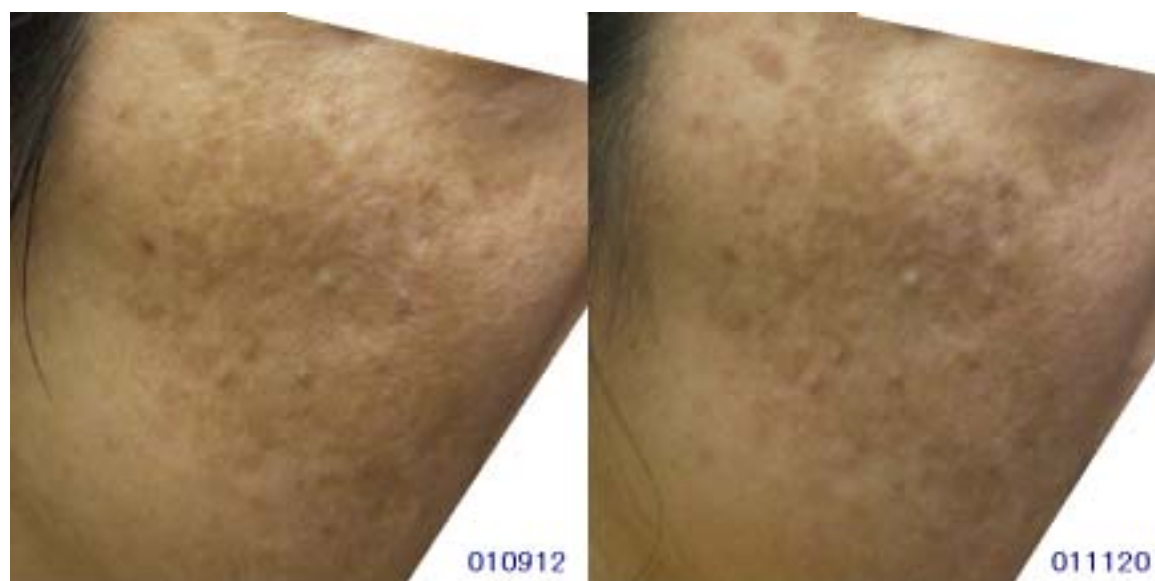左写真はフォトフェイシャルの照射前です。右頬ですがシミは濃く広範囲で、「お悩み度」は 高 といえます。(2001年7月25日ですから、フォトフェイシャルを導入して間もない頃です)

右写真はフォトフェイシャル照射後2日目で、所々に「黒い点々、黒いポチポチ」ができています。これは化粧では隠せません。皮膚の最表層のメラニンの燃えかすだとおもわれます。約1週間で自然脱落しました。フォトフェイシャル導入間もない頃で、びっくりしてメーカーの担当者に質問してみましたが「そのような話は聞いたことがない」という回答でした。写真を見て曰く「軽いヤケドでしょ」ということでしたが、ヤケド=副作用というイメージが強いので別の表現にしましょうということにはなったのですが、適当な言葉が思い浮かびませんでした。結局、「黒点々」という表現のまま現在に至っております。シミの深い部位では「黒点々」は起きていません。



左写真は約1ヶ月後です。「黒点々」が起きたところは確かにシミは改善しています。しかし「黒点々」が起きなかった深いシミはそのままで、かえって目立つようになった気もしないでもありません。右写真は翌日です。1回目より

も強く照射したわけでもないのに「黒点々」が激しく起きてしまい、消失するまでに2週間近くかかりました。これくらいになると正常範囲とは言いがたいです。ノーダウンタイムということで受けた人にとっては完全に副作用です。



3週間くらい経過すると左写真のように落ちついてきました。シミがとれた写真の上の方と、とれていない中央部を比較するとコントラストの関係でシミは益々目立ってきています。「シミ」は医学的には色素沈着といますが、逆に、本来はあるべきメラニン色素が少ない場合は色素脱出とといいます。この例では「黒点々」の部位は色素脱出に近い反応が起きてしまったといえます。結論的には、ダウンタイムの面からも結果の面からも成功とはいいがたく、御本人もそうですが私(Dr.高橋)も不満足な例です。右写真はその後、約2ヵ月です。状況は変化していません。

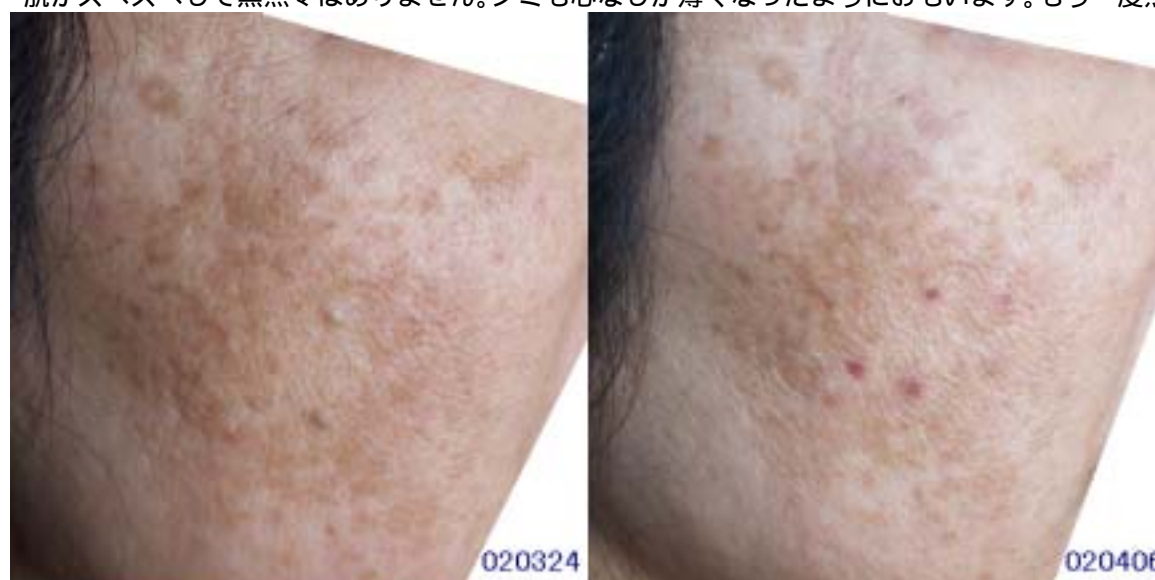2002年にはいって、ものは試しとフォトリバースを1回だけ照射してみました。こちらはダウンタイムはゼロでしたが効果もゼロでした。(写真は割愛しました)

そして最後に「きっとダメだろうな」と期待ゼロでフォトリボーンを照射してみました。以下は直後の御本人の感想です。

「フォトフェイシャルは相当痛かったです。フォトリバースもフォトフェイシャルほどではないですがそれなりに痛かったです。おまけに両者とも、保護眼鏡をかけていても、ものすごくまぶしかったです。フォトリボーンはほぼ無痛、光も全く感じません。これで本当に効くとはおもえませぬ・・・」

そして2日後の感想です。

「肌がスベスベして黒点々はありません。シミも心なしか薄くなったようにおもいます。もう一度照射してください」



左写真は3回照射して4日目、右写真は4回照射して8日目です。確かに全くのノーダウンタイムでシミは相当に薄くなってきています。今後更にどれくらい改善されていくか楽しみです。

文責者： 渋谷高橋医院 院長 高橋知之 (E-mail: Tomoyuki@Takahashi.MD)

本文は <http://www.jps.ac/sr/downtime/> の内容を印刷しやすいように編集したものです。当該ページからダウンロードできます。本文全体を印刷し配布することは御自由です。ただし本文の一部を抜粋して引用あるいは配布することは文責者の許諾を得てください。